

Patienten mit festsitzendem Zahnersatz in Form weit-spänniger Brücken hegen oft den Wunsch, weiterhin prothetisch festsitzend versorgt zu sein, auch wenn die distalen Brückenpfeilerzähne verloren gehen. Oft wird vom Prothetiker dann der Paradigmenwechsel zu einer herausnehmbaren Prothetik vorgeschlagen. Dieses erfolgt oft in Unwissenheit der heutigen Möglichkeiten der Kno- chenaugmentation, allgemeinen Bedenken vor den Augmenta- tionstechniken und dessen operativen Folgen für den Patienten.

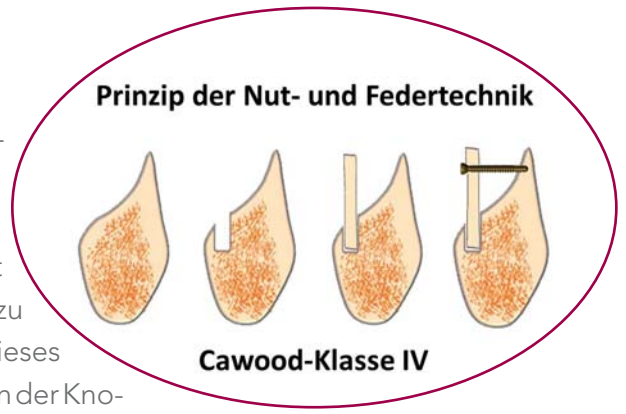


Abb. 1: Nut-Feder-Technik.

Nut-Feder-Technik

Knochenaugmentation im Unterkieferseitenzahnbereich



Autor: Dr. Dr. Rainer Fangmann, M.Sc.

Dabei wird das Argument, dass „implantat- getragener Zahnersatz Lebensqualität, Aus- strahlung und Jugendlichkeit verheißt“, unter- schätzt. Die Folge ist, dass der herausnehmbare Zahnersatz oft nur bedingt akzeptiert wird und langfristig nicht zur Patientenzufrie- denheit führt. Außerdem kann es auch für den prothetischen Behandler zu dem Problem füh- ren, dass eine teleskopierende Arbeit nicht akzeptiert wird und möglicherweise unberech- tigt fachlich angegriffen wird. Die Konsequenz

ist wiederum, dass die zeitgerechte Augmenta- tion der posterioren Mandibularabschnitte, um möglichst in einer noch günstigeren Resorptionsklasse zu reagieren, verpasst wird. „Der Begriff Augmentation steht in der präim- plantologischen Chirurgie für Wiederherstel- lungsmaßnahmen verlorener Knochensubstanz. Die präimplantologische Augmentation der posterioren Mandibula ist der Versuch, einen Zustand wieder herbeizuführen, der den früheren Möglichkeiten entspricht oder zumin-

dest zu einer Verbesserung der gegenwärtigen Situation führt. Bezogen auf die Freundsitu- ation der posterioren Mandibula bedeutet dieses die Etablierung eines festsitzenden Zahnersat- zes mit einer normalen Kaufunktion, Sprache, Ästhetik und einem subjektiven Gefühl des Wohlbefindens.² Folglich geht es um eine Re- konstruktion von Form und Funktion. Es wird nach den einzelnen knochenaufbauenden Me- thoden und nach den aufzubauenden Regionen und dessen Resorptionsstadium unterschieden.

Fall 1

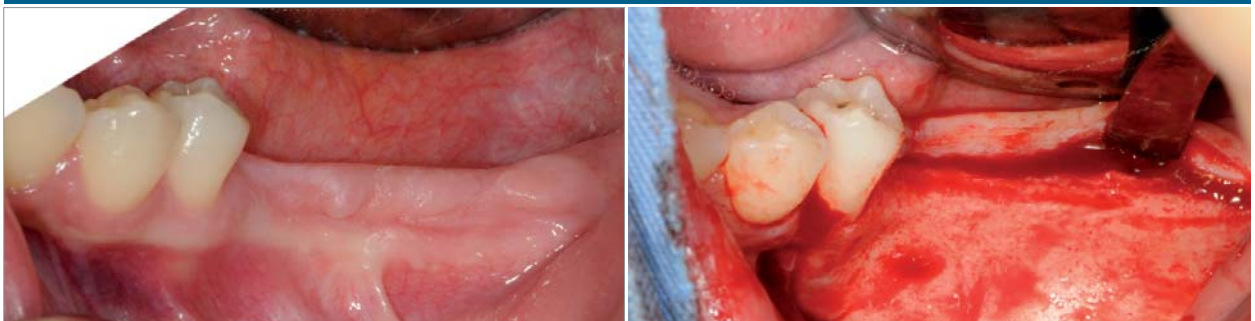

Abb. 2: Ausgangssituation. – Abb. 3: Typischer Zahnfleischrandschnitt.

Implants is our Business and we do it Best!

ARGON MEDICAL

QUALITY & DESIGN
MADE IN GERMANY

Osteograft®
allogene Transplantate

Der Goldstandard für allogene Materialien

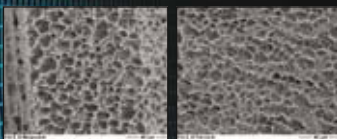
Der 1,5° bakteriendichte, mikrobewegungsfreie und spaltfreie Konus.
Das Original mit über 10 Jahren der Verbindungserfolg in Deutschland

Immer sicher – Immer dicht

- | bakteriendichte Konusverbindung
- | osteo-aktive Oberfläche
- | 2-fach Kompressionsgewinde
- | integriertes Plattform-Switching

€ 79,00

je Index Implantat mit
Einbringer/Labortransfer und
Verschlusschraube,
fünf austauschbare
Aufbauverbindungen



Osteo ACTIVE

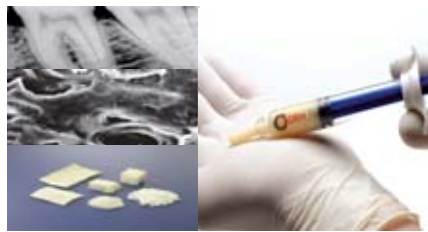k3pro
KONUS DENTAL IMPLANTS

Blöcke – Späne – Granulate

1 Osteograft®

Allogene Transplantate für das Hart- und Weich-Gewebemanagement

- | ermöglicht neues Knochenwachstum via Osteoinduktion und Osteokonduktion
- | OsteoGraft-Produkte sind nach AMG zugelassen



2 CortiFlex® flexibler Kortikal-Span

formbar/biegsam und lange Standzeit für:
Schalentechnik | Auflagerungsplastik |
vertikale und horizontale Knochenaugmentation |
Parodontaltherapien | exponierte Implantate



3 Demineralisierte Knochenmatrix (DBM)



www.k3pro.de | info@k3pro.de

www.osteograft.de | info@osteograft.de

Fax: 06721 3096-29
oder per Post

ARGON MEDICAL
Mainzer Str. 346
55411 Bingen
Deutschland
Fon: 06721-3096-0

Jetzt Informationsmaterial anfordern und bestellen!

KONUS-IMPLANTATE

OSTEOGRAFT

Stempel

E-Mail

Datum/Unterschrift

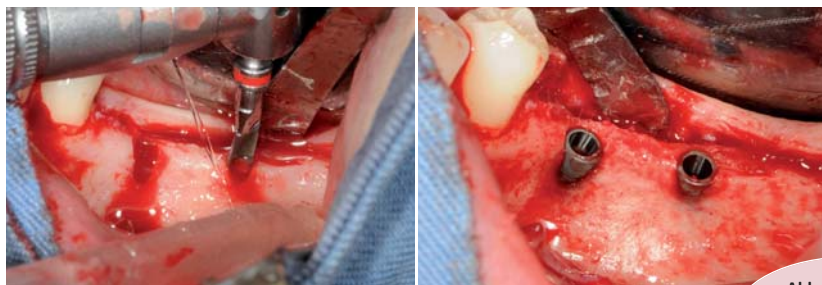


Abb. 4: Schaffung der Bohrstellen. – Abb. 5: Implantate in situ.

Beschreibung der Augmentationstechnik

Ist die Knochenbreite geringer als 3 mm, kommt die Durchführung einer Osteotomie auf dem Kieferkamm im Sinne einer Alveolarextensionsplastik bzw. eines Bone Splittings an ihre Grenzen. Diese schmalen Kieferkämme werden mit Knochenblöcken, die seitlich mithilfe von Osteosyntheseschrauben fixiert werden, ver-

breitert. Es handelt sich somit um eine modifizierte nicht vaskulierte Onlay-Technik.⁸ Als Donatorregion bietet sich der jeweilige Bereich der posterioren Mandibula, die Retromolarregion, der gleichen Seite an. Diese sehr kompakten und kortikalen Knochenblöcke osseointegrieren zwar, aber platzen in der Erfahrung des Autors gelegentlich beim Implantieren wieder ab. Insgesamt sind diese sehr schlecht durchblutet. Deshalb ist die Onlay-Plastik des reinen Knochenblockes im Sinne einer gesteuerten Knochenregeneration (Guided Bone Regeneration – GBR) zu modifizieren. Diese Technik der GBR wurde erstmals von Hurley 1959⁹ beschrieben. Khoury et al.⁴ modifizierte die GBR. Er ersetzte die Folien und Membranen durch kleiner 1 mm dicke Kortikalislamellen. Nach diesem sind die Kortikalislamellen allen anderen Folien und Membranen überlegen. Die von Hurley und Khoury beschriebene Technik wurde durch eine Nut-und-Feder-Präparation entscheidend erweitert (Abb. 1).¹⁰

Autogener Knochen

Autogener Knochen gilt als „Goldstandard“ und ist das einzige osteogene Transplantatmaterial. Dieses erfüllt alle drei Vorgänge der Knochenneubildung. Dies sind Osteogenese, Osteoinduktion und Osteokonduktion. Zudem ist der autogene Knochen in der Menge an lebendigen osteogenen Zellen unerreicht, die der autogene Knochen für das Wachstum des Knochens bei Vermeidung von Histokompatibilitätsproblemen zur Verfügung stellt.³ Primäre Spenderstellen eines Knochentransplantats sind die Linea obliqua externa und der zahnlose Kieferkamm.⁴ Im aufsteigenden Unterkieferast können 5 ml bis 10 ml Knochenmaterial gewonnen werden.⁵ Bei der Augmentation der Unterkieferseitenzahnregion liegen die Donatorregion und die aufzubauende Region im gleichen Operationsgebiet.

Die posteriore Mandibula und ihre resorptiven Vorgänge

Nach dem Verlust der Unterkieferseitenzähne und dessen Ersatz durch weitspannige Brü-

cken folgt die typische Knochenresorption. Der Verlust des knöchernen Alveolarfortsatzes ist bedingt durch langjährigen Zahnverlust infolge der Inaktivität des betroffenen Kieferareals. Die Knochenresorption vollzieht sich anfänglich im Bereich des vestibulären Knochens und führt zu einem schmalen Kieferkamm. Diese messerscharfe Kieferkammform bei ausreichender Höhe, aber unzureichender Breite, wird als „knife-edge-ridge“ bezeichnet. Sie stellt die Resorptionsklasse IV nach Cawood und Howell⁶ im Unterkiefer dar. Diese Kieferkammhöhe bleibt lingual unter weitspannigen Brücken lange erhalten, da hier das klassische Muster von Strain und Stress erhalten bleibt.⁷ Lediglich okklusal und vestibulär kommt es zum chronischen Fehlen von physiologischer Belastung. Erst mit Verlust der prothetischen Versorgung schreiten die Resorptionsvorgänge weiter. Es wird aus der Resorptionsklasse IV eine Klasse V, die gekennzeichnet ist durch einen abgeflachten Kieferkamm mit inadäquater Höhe und Breite. Am Ende wird hieraus die Klasse VI mit ausgeprägter Basalbogenresorption ohne vorhersagbares Muster.

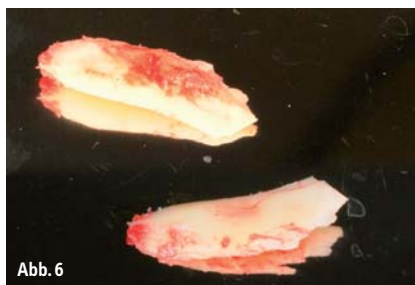


Abb. 6

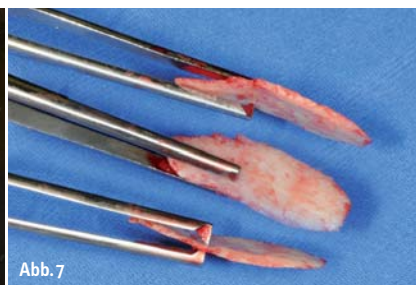

Abb. 7

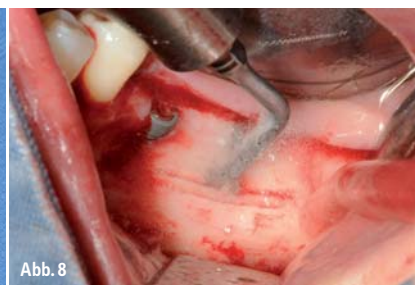


Abb. 8

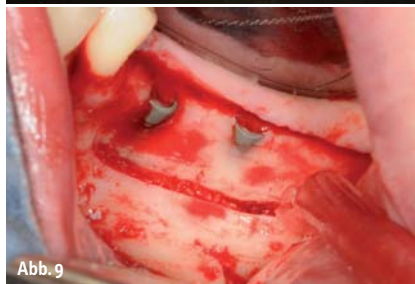

Abb. 9

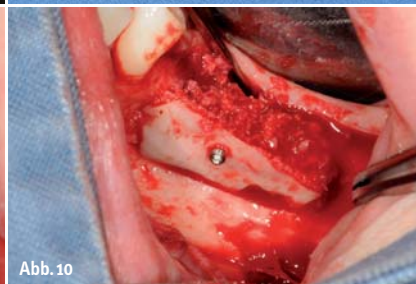


Abb. 10

Abb. 6: Unbearbeiteter Knochenblock.
Abb. 7: Bearbeiteter Knochenblock.
Abb. 8: Schaffung der Nut im UK-Abhang.
Abb. 9: Präparierte Nut.
Abb. 10: Eingesetzte Feder und verfüllt.

Dentale Knochen- und Weichgeweberegeneration

Biomaterialien made in Germany

Fall 2

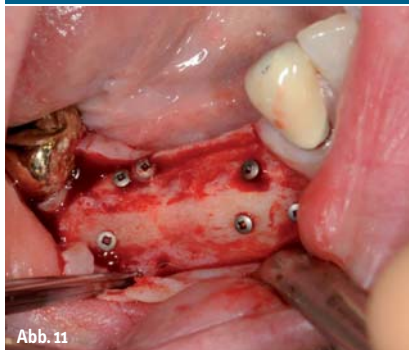


Abb. 11

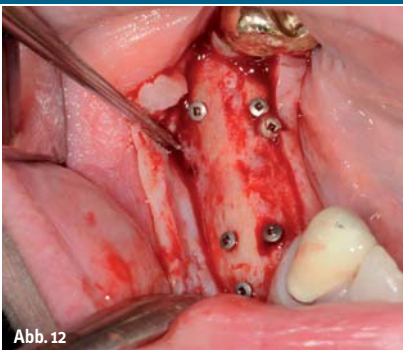


Abb. 12

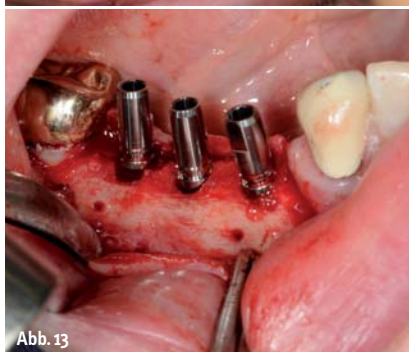
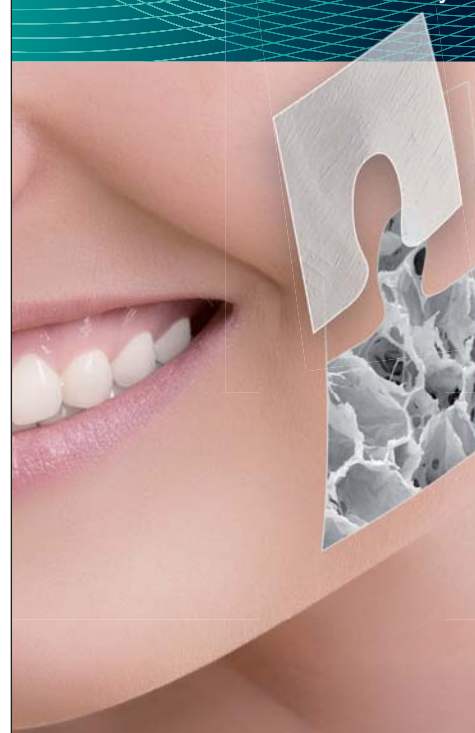
Abb. 13

Abb. 11: Reentry nach Augmentation.

Abb. 12: Reentry nach Augmentation okkusal.

Abb. 13: Implantate in situ.



Großes Produktportfolio für die Implantologie, Parodontologie und Oralchirurgie

Knochenaufbaumaterial, Kollagenmembrane, Kollagenvlies, Alveolarkegel, Weichgewebmatrix



NEU: MucoMatrixX
die Alternative zum autologen Weichgewebetransplantat

Jetzt auch online bestellen!
shop.dentegris.de

- Kollagenmatrix für viele Indikationen wie Weichgewebeaugmentationen und Rezessionsdeckungen
- keine palatinale Entnahmestelle
- einfache Handhabung
- gleichbleibende Produktqualität

Dentegris
DENTAL IMPLANT SYSTEM

Dentegris Deutschland GmbH

Tel.: 02841-88271-0 | Fax: 02841-88271-20
www.dentegris.de

Fallbeispiel der Augmentation

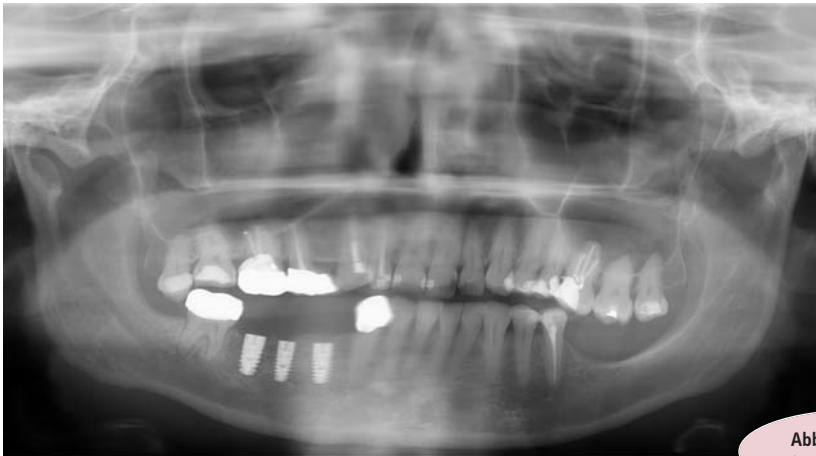Bei den dargestellten Patientenfällen handelt es sich um eine Resorptionsklasse IV. Beide Patienten waren allgemeinmedizinisch unauffällig. Beide Patientinnen waren mit weitspannigen Brücken versorgt. Es war jeweils eine oder beide Brückenpfeiler insuffizient geworden. Beim Hauszahnarzt war eine herausnehmbare teleskopierende Arbeit empfohlen worden. Beide Patienten fühlten sich für eine derartige Lösung zu „jung“. Es bestand der Wunsch nach feststehendem Zahnersatz.

Im ersten Fall (Abb. 2) wurde mit diesem Patienten ein Knochenaufbau mit autologem Knochenmaterial aus der Retromolarregion der gleichen Seite und ein gleichzeitiges Vorgehen bezogen auf die Implantation besprochen. Der Eingriff wurde auf Patientenwunsch in Allgemeinanästhesie durchgeführt. Es folgte der typische Zahnfleischrandschnitt mit den entsprechenden mesialen und distalen Entlastungen (Abb. 3). Im Weiteren erfolgte dann die Implantation der beiden ANKYLOS-Implantate (Durchmesser 3,5 mm) (Abb. 4 und 5). Nachdem die Dimension der Empfängerstelle ermittelt war, wurde der entsprechen-

de Ramus und/oder Corpus mandibulae-Bereich ausgewählt. Nach Festlegen der Abmessungen und der Morphologie des Knochenblockes konnte der Knochenblock aus der retromolaren Donatorregion mittels des Piezotomes (Acteon Germany, Mettmann, Deutschland) entnommen werden (Abb. 6).^{11,12}

Es erfolgte eine horizontale Osteotomie medial der Linea obliqua externa bis zur erforderlichen Dicke. Diese erfolgte mit der Bone Surgery Spitze BS1 II in Standardausführung und mit der längeren Spitze (BS1 II LONG). Mit der Standardspitze BS1 II wurden ebenfalls zwei horizontale Osteotomien durchgeführt, die auf den zuvor erfolgten horizontalen Schnitt trafen.

Die Basisosteotomie erfolgte mit der gewinkelten Bone Surgery Spitze von links (BS2LII) oder rechts (BS2R II). Mit dem abgewinkelten Spezialwundhaken nach NENTWIG für den Unterkiefer links (Ustomed Instrumente, Tuttingen, Deutschland) und dieser abgewinkelten Spezialspitze wurde der tiefere Lappenanteil nicht beschädigt beim Anbringen der horizontalen Osteotomielinie. Es war zu beachten, dass sich sämtliche Osteotomielinien überschneiden. Nach der piezochirurgischen Präparation konnte der



spannungsfreier Weichgewebsverschluss. Intraoperativ wurde das Antibiotikum Clindamycin 600 mg als Kurzinfusion gegeben und über sechs Tage per os mit zweimal täglicher Gabe fortgeführt. Nach 3,5 Monaten erfolgte die Entfernung der Osteosyntheseschraube und die Implantatfreilegung mittels typischem Reentry.

Im zweiten Patientenfall zeigt sich der Zustand vier Monate post augmentationem. Es stellt sich ein perfekt verknöchertes Augmentat dar (Abb. 11 und 12). Hier wurde die vestibuläre knöcherne Membran über die Nut-Feder-Technik fixiert. Parallel wurde okklus

Abb. 14: OPG post implantationem.

monokortikale Knochenblock ganz leicht unter Zuhilfenahme eines Raspatoriums entnommen werden.

Nach der Knochenblockentnahme retro-molar wurde dieser extraoral mittels des Safescraper® (Meta Advanced Medical Technology, Reggio Emilia, Italien) auf kleiner 1mm Reststärke ausgedünnt (Abb. 7). Dieser ausgedünnte kortikale Knochenblock diente als autologe biologische Membran zur Stabilisierung des partikulären Knochenmaterials nach vestibulär. Die mit dem Safescraper® gewonnenen länglich-spiralförmigen Kortikalisspäne wurden in venösem Eigenblut getränkt aufbewahrt, wobei der Safescraper® während seiner Anwendung immer wieder in venöses Eigenblut getaucht wurde. Dieses trug zudem zu einer Vernetzung der kortikalen Späne untereinander und zu einer leichteren Entnahme aus dem Safescraper® bei (Abb. 9). Alternativ

können die Knochenblöcke auch mittels des Ansatz BS6 II des Piezotome durchgeführt werden, wobei die Knochenspäne über die Astra-Tech BoneTrap™ aufgefangen werden.

Dann wurde im abfallenden Hang des atrophen Unterkiefers eine Nut mittels des Piezotomes geschnitten (Abb. 8 und 9). Die geschaffene Kortikalislamelle – biologische Membran – wurde wie eine Feder in diese Nut eingebracht (Abb. 10) und am koronaren Rand mittels einer Osteosyntheseschraube (STOMA micro screws) fixiert, wobei die Kortikalislamelle unter Druck in die Nut eingesetzt wurde. Im koronaren Bereich bestand ein Abstand von 5–7 mm zum lingualen Grat des Kieferkammes. Der geschaffene Spaltraum wurde mit den in Eigenblut getränkten Kortikalisspänen gefüllt. Anschließend erfolgte der typische Wundverschluss als ein speicheldichter und

Membran fixiert. Jetzt wurden drei ANKYLOS-Implantate inseriert. In Regio 46 ein B- (4,5 mm Durchmesser) und in Regio 45 und 44 jeweils ein A-Implantat (3,5 mm Durchmesser) (Abb. 13 und 14). Die Sequenzen aus dem DVT zeigen die Dimension der Augmentation (Abb. 15 und 16).

Diskussion

Die Sicherheit der verwendeten Augmentationsmaterialien und der Operationsmethode steht an erster Stelle. Zusammenfassend kam nur das körpereigene Material infrage. Ein Infektionsrisiko für den Patienten ist ausgeschlossen. Eine immunologische Transplantatabstoßung existiert nicht. „In seiner spongösen Form ist autologer Knochen (...) hinsichtlich seiner biologischen Wertigkeit allen anderen Knochenersatzmaterialien überlegen und gilt (...)

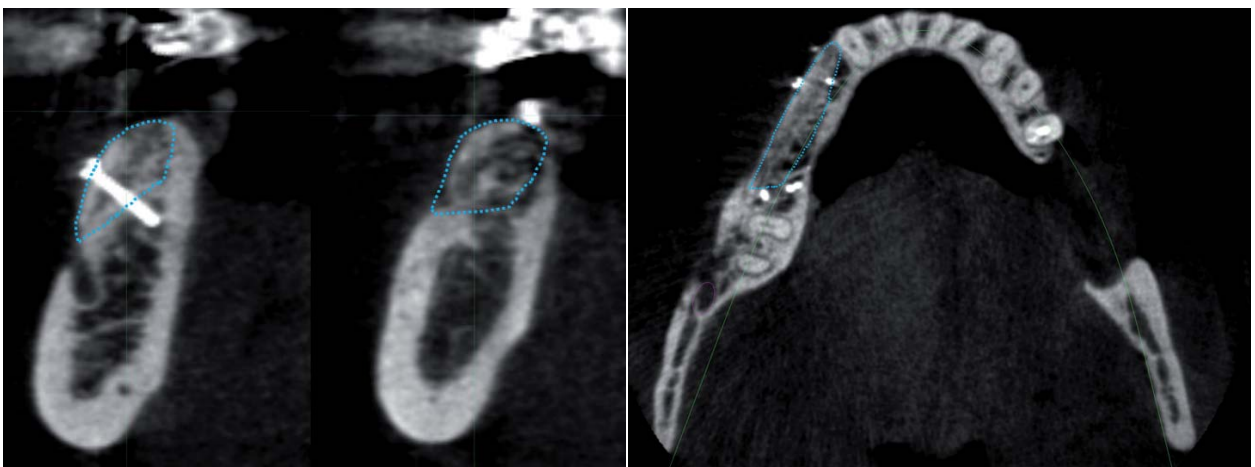

Abb. 15: DVT Augmentation Querschnitt. – Abb. 16: DVT Augmentation.

BIOHORIZONS[®]
SCIENCE • INNOVATION • SERVICE

Symposium Series Italy 2012
Rome Marriott Park Hotel
October 18-20
Rome, Italy

heute noch als „Goldstandard“ unter den Augmentationsmaterialien.“¹³ Zudem ist der autologe Knochen osteogenetisch und -konduktiv.¹⁴

Seine mechanische Stabilität ist der Vorteil des Knochenblockes. Bedingung für eine komplikationsfreie Einheilung sind Primärstabilität und Infektionsfreiheit. Letztere wird durch eine sichere Weichgewebsdeckung gewährleistet. Ein Nachteil des avaskulären kortikalen bis kortikospongiosen Knochenblocks ist sicherlich in seiner hohen Dichte und schlechten Durchblutung zu sehen.

Die Verwendung von partikulärem Knochenmaterial mit durchschnittlicher Länge von 1,3 mm und einer Dicke von 150 bis 250 µm, typisch für einen Safescraper[®],¹⁵ bietet eine deutlich größere Oberfläche als der reine Knochenblock. Pallesen et al.¹⁶ konnten zeigen, dass Partikel einer Größe von 0,5–2 mm³ einer besseren Regeneration unterliegen als Partikel von 10 mm³ Größe. Die größere Oberfläche ermöglicht eine bessere Freisetzung osteoinduktiver Proteine der Knochenmatrix.¹⁴ Deshalb ist die Onlay-Plastik des reinen Knochenblockes im Sinne einer gesteuerten Knochenregeneration (Guided Bone Regeneration – GBR) zu modifizieren.¹⁷ Ferner wird das osteokonduktive Potenzial gesteigert. Im Weiteren vergrößert die Spiralform das Volumen der Späne im Vergleich zum abgetragenen Knochen um das 5- bis 10-Fache. Dieser zusätzliche Aspekt ist nicht zu verachten, da das Volumen des augmentierten Bereichs größer sein darf als das Volumen des Donatorgebietes.

Diese Augmentationstechnik setzt diese Erkenntnis entsprechend um. Der Knochenblock wird auf eine kleiner als 1 mm dicke Kortikalislamelle reduziert. Die Schnittbreite des Piezotoms ist zudem eine Vorgabe für die Dicke der Kortikalislamelle. Wichtig bei all diesen Techniken ist die sichere Fixation der Augmentate, um eine absolute Ruhe in der Osseointegrationsphase zu gewährleisten. Es gilt das operative Osteosyntheseprinzip der perfekten Adaptation und der sicheren Fixation.¹⁸ Mit der dargestellten Schalenteknik nach dem Nut- und Feder-Prinzip wird eine weitere breitflächige Fixation der Kortikalislamelle neben der notwendigen Osteosynthese in der geschaffenen Nut im Abhang des atrophierten Unterkiefers geschaffen. Vercellotti sieht in der Schaffung der Nut oder anderen Kortikalisperforationen eine Mikronisierung der Kortikalis, die Gewebeheilung begünstigt. Dieser vermutet, dass durch den Ultraschall eine hohe Konzentration an BMPs (Bone Morphogenetic Proteins) freigesetzt werden.¹⁹ Auch Schlegel sieht in den Kortikalisperforationen einen Zugang zur besseren Neoangiogenese.²⁰ Es findet somit ein Anschluss an die Knochenmarkhöhle des Lagerknochens statt. ◀



autor

Dr. med. Dr. med. dent. M.Sc. Implantologie
Rainer Fangmann
Gesundheitszentrum St. Willehad
Luisenstraße 28
26382 Wilhelmshaven
E-Mail: drfangmann@gmx.de
www.Implantologie-WHV.de

Fragen Sie nach
unseren aktuellen Angeboten!

Zur Anforderung weiterführender Informationen über unser **Symposium Italy 2012** nutzen Sie bitte unsere Kontaktdaten. Besuchen Sie uns in der „Ewigen Stadt“!

BioHorizons GmbH
Bismarckallee 9
79098 Freiburg
Tel. 0761 55 63 28-0
Fax 0761 55 63 28-20
info@biohorizons.com
www.biohorizons.com